



Mastoidite aguda: aumento da incidência e das complicações?

Helena M. Silva¹, Carla Zilhão¹, Teresa Soares², Miguel Coutinho², Virgílio Senra¹, Margarida Guedes¹

1. Serviço de Pediatria, Departamento da Criança e Adolescente, Centro Hospitalar do Porto, Portugal

2. Serviço de ORL Pediátrica, Departamento da Criança e Adolescente, Centro Hospitalar do Porto, Portugal

Resumo

Introdução: A mastoidite aguda é a principal complicação da otite média aguda (OMA). Vários estudos recentes revelam uma incidência crescente, frequentemente com complicações associadas.

Objectivos: Descrever os casos de mastoidite aguda e detectar factores associados a uma maior morbilidade clínica.

Métodos: Revisão dos processos clínicos referentes aos internamentos por mastoidite aguda no Serviço de Pediatria, entre Janeiro de 1998 e Dezembro de 2010. Foram incluídos os casos definidos pela presença de sinais inflamatórios retroauriculares, protrusão auricular e coexistência de OMA.

Resultados: Registaram-se 59 casos, maioritariamente no ano de 2010 (18.6%). A mediana de idades foi de cinco anos. À data do internamento 36 crianças (61.0%) tinham tido o diagnóstico recente de OMA e estavam medicadas com antibiótico. Os sintomas mais frequentes foram: otalgia (61.0%) e febre (42.4%). A maioria melhorou com tratamento conservador, com excepção das crianças com mastoidite complicada: 13 casos, a maior parte em 2010 (cinco crianças). As complicações ocorridas associaram-se a uma maior contagem de leucócitos e proteína C reactiva mais elevada na admissão, mas não se associaram a outros factores de risco considerados.

Conclusão: A ocorrência de uma maior percentagem de mastoidites em 2010, associado a complicações, não confirma, por si só, a tendência ao aumento de complicações. A ausência de identificação de factores de risco individuais e/ou clínicos torna esta avaliação mais difícil de interpretar. Serão necessários estudos prospectivos para avaliar se se está a verificar uma mudança na epidemiologia desta patologia.

Palavras-chave: Mastoidite aguda, otite média aguda, síndrome de Gradenigo

Acta Pediatr Port 2013;44(1):25-9

Acute mastoiditis: increase in the incidence and complications?

Abstract

Introduction: Acute mastoiditis is the main complication of acute otitis media (AOM). Recent studies show an increasing incidence, often associated with complications.

Objectives: To describe the cases of acute mastoiditis and identify factors associated with greater clinical morbidity.

Methods: Review of clinical files related to admissions for acute mastoiditis at the Department of Pediatrics between January 1998 and December 2010. We included all the cases defined by the presence of retroauricular inflammatory signs, protruding ear and coexistence of AOM.

Results: There were 59 cases, mostly in 2010 (18.6%). The median age was five years. Upon admission, 36 (61.0%) have had a recent diagnosis of AOM and were under antibiotic treatment. Otalgia (61.0%) and fever (42.4%) were the most frequent complaints. Most patients improved with conservative treatment, exception for the cases with associated complications: 13 cases, mostly in 2010 (five children). Complicated mastoiditis was associated with a higher C reactive protein and WBC count, but was not correlated with other risk factors.

Conclusion: The higher percentage of mastoiditis in 2010 associated with complications does not support by itself the trend towards increasing complications. The absence of individual and/or clinical risk factors makes it more difficult to interpret. Prospective studies are warranted to assess whether there is a change in the epidemiology of this disease.

Key words: Acute mastoiditis, acute otitis media, Gradenigo syndrome

Acta Pediatr Port 2013;44(1):25-9

Recebido: 11.04.2012

Aceite: 06.06.2013

Correspondência:

Helena M. Silva
hel.m.silva@hotmail.com

Introdução

A mastoidite aguda é uma complicação potencial de todos os casos de otite média aguda (OMA), constituindo a complicação mais grave e frequente. O revestimento muco-periósteo da mastóide encontra-se em continuidade com o do ouvido médio e, por isso, a OMA acompanha-se de algum grau de inflamação mastoideia^{1,2}. Estes casos – mastoidite simples sem periosteíte/osteíte – não se associam à presença de sinais inflamatórios retroauriculares e não deverão ser considerados complicação da OMA. A clínica surge apenas quando o processo inflamatório evolui e envolve o periósteo que recobre a mastóide – mastoidite aguda com periosteíte. Numa fase posterior ocorre acumulação de material purulento, cuja pressão conduz à desmineralização e necrose óssea – mastoidite com osteíte^{1,3,4}. Deste modo, o diagnóstico de mastoidite aguda é eminentemente clínico e está na dependência do estadió da doença. Na mastoidite com periosteíte ocorrem sinais inflamatórios a nível periauricular, resultando na típica protrusão do pavilhão auricular. Não existem diferenças clínicas entre a mastoidite com periosteíte e a mastoidite com osteíte, embora esta última se associe, geralmente, à presença de um abscesso subperiósteo. O diagnóstico diferencial é realizado por Tomografia Computorizada (TC)³. O agente mais frequentemente envolvido é o *Streptococcus pneumoniae*; outros agentes implicados são: *Haemophilus influenzae*, *Moraxella catarrhalis*, *Streptococcus pyogenes*, *Pseudomonas aeruginosa* e *Staphylococcus aureus*^{1,5}.

Epidemiologicamente, a mastoidite aguda é mais frequente no sexo masculino, verificando-se que a maioria das crianças apresenta uma idade inferior a 4 anos, o que é concordante com o pico etário da OMA. A sua incidência tem sido alvo de debate nos últimos anos, com vários estudos^{4,6-8} a documentarem uma incidência crescente, frequentemente com complicações associadas. A possibilidade de ocorrer uma complicação depende de múltiplos factores, tendo sido apontados dois factores principais: o uso indiscriminado de antibióticos, condicionando o aumento das resistências do pneumococo à penicilina, e o aparecimento de serotipos multiresistentes, nomeadamente o 19A^{4,7,9,10}.

As complicações associadas à mastoidite aguda dividem-se em dois grupos: intracranianas e extracranianas. As complicações extracranianas são: o abscesso subperiósteo, abscesso de Bezold (complicação muito rara que ocorre quando há disseminação do abscesso desde a ponta da mastóide para a região cervical, envolvendo o músculo esternocleidomastóideo), paralisia facial periférica, labirintite e petrosite. As complicações intracranianas incluem: meningite, empiema epidural e subdural, e trombose de seios venosos.

Objectivos

Descrever os casos de mastoidite aguda internados no Serviço de Pediatria nos últimos 12 anos e identificar factores associados a uma maior morbidade clínica.

Material e Métodos

Estudo retrospectivo pela análise dos processos clínicos referentes aos internamentos por mastoidite aguda no nosso serviço entre Janeiro de 1998 e Dezembro de 2010.

Foram considerados critérios de inclusão os casos de mastoidite diagnosticados pela clínica, com sintomatologia típica: existência de sinais inflamatórios peri-auriculares (rubor, edema, calor), protrusão do pavilhão auricular, e coexistência de OMA. Foram excluídos os casos com alterações imagiológicas na tomografia computadorizada (TC), ou Ressonância Magnética (RM), compatíveis com mastoidite aguda, mas que não apresentavam a clínica referida. Todas as crianças foram observadas na admissão pela especialidade de Otorrinolaringologia.

Foram pesquisados antecedentes otorrinolaringológicos em todas as crianças. A OMA de repetição foi definida com base na ocorrência de três episódios de otite média aguda em seis meses ou quatro episódios em doze meses. Os antecedentes de cirurgia otorrinolaringológica (ORL) incluídos foram: a amigdalectomia, adenoidectomia, miringotomia com colocação de tubo de ventilação transtimpânico (TVT) e mastoidectomia. Foram considerados factores de risco para complicações os seguintes: idade inferior a 24 meses, antecedentes do foro ORL, OMA medicada no mês prévio, antibioterapia à data de internamento, intervalo entre o início de sintomas e a data de diagnóstico, contagem de leucócitos e proteína C reactiva (PCR) na admissão.

A análise estatística foi realizada com o programa SPSS 17.0 (SPSS Inc., Chicago, EUA). Valores de p inferiores a 0.05 foram considerados com significado estatístico.

Resultados

No período referido, registaram-se 59 internamentos por mastoidite aguda, com uma maior frequência no ano de 2010, em que se verificaram onze internamentos (18,6%), seguido do ano de 1998 com 10 (16,9%) (Figura 1). Em termos globais, o maior número dos casos (35,7%) ocorreu nos meses de Verão, com um pico em Agosto. A média de idade foi de 5,2 ± 3,7 anos, e a mediana foi de cinco (mínimo 1; máximo 14); 34 crianças (57,6%) tinham idade pré-escolar, 19 (32,2%) idade escolar e seis (10,2%) eram adolescentes.

Identificaram-se antecedentes otorrinolaringológicos em 25 (42,4%): OMA de repetição (15), cirurgia ORL (7), mastoidite aguda (4), otite média crónica colesteatomatosa (2). Não se identificaram outros antecedentes patológicos relevantes.

Em 16 crianças foi possível averiguar o estado vacinal relativamente à vacina anti-pneumocócica conjugada, sendo que 10 crianças apresentavam esquema vacinal completo.

No mês prévio ao internamento, doze crianças (20,3%) tiveram o diagnóstico de OMA e estiveram medicadas com antibiótico; 36 (61,0%) estavam medicadas à data do internamento por diagnóstico recente de OMA. Os antibióticos prescritos mais frequentemente foram: amoxicilina e ácido clavulânico (16),

cefalosporinas (9) -1ª geração (1), 2ª geração (4) e 3ª geração (4), e amoxicilina (6). A mediana de dias entre o início dos sintomas e a data do diagnóstico de mastoidite foi de três (mínimo 1; máximo 21). Os sintomas mais frequentes foram otalgia em 36 (61%) doentes e a febre em 25 (42.4%). Em 16 (27.1%) a mastoidite foi a primeira manifestação de infecção no ouvido médio. Em todos os casos a mastoidite era, clinicamente, unilateral.

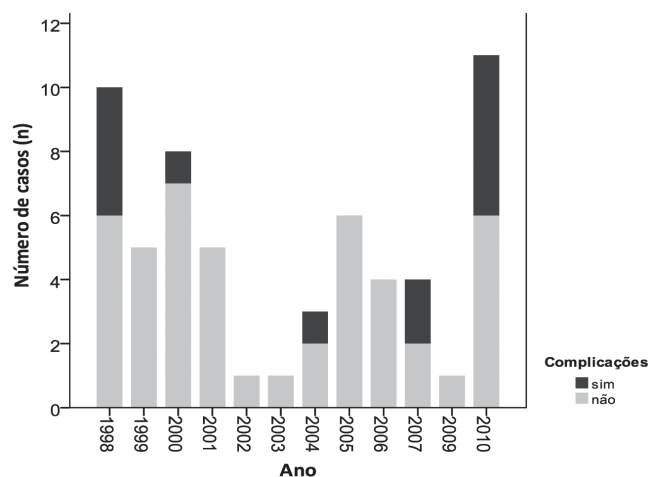


Figura 1. Distribuição do número de casos de mastoidite e proporção de complicações/ano (n=59)

Relativamente aos exames auxiliares de diagnóstico, na admissão todas as crianças realizaram um estudo laboratorial, que incluiu hemoleucograma e bioquímica com PCR (Quadro I). A maioria (74.6%) apresentava leucocitose (leucócitos totais >12 000/ul), e valor médio de leucócitos de $17\ 628 \pm 7208/\text{ul}$.

A contagem de leucócitos foi maior nos casos que se apresentaram com complicações associadas ($21\ 713 \pm 9\ 205/\text{ul}$ vs $16\ 449 \pm 6\ 151/\text{ul}$; $F=5.83$, $D.F.=1$, $p=0.019$). A PCR na admissão teve um valor médio de 77.8 ± 71.6 mg/L, e foi mais elevada no grupo com complicações (116.8 ± 81.0 mg/L vs 65.7 ± 64.8 mg/L; $F=5.47$, $D.F.=1$, $p=0.023$) (Quadro II).

Quadro I. Estudo laboratorial realizado na admissão, n=59

Exame complementar	Média±DP	Mínimo	Máximo
Hemoglobina (g/dL)	11.8± 1,5	7.0	15.0
Leucócitos (/μL)	17 456 ±7 308	7 400	46 400
Neutrófilos (/ul)	41 183±63 85	1 470	38 280
Linfócitos (/ul)	4 266±2 636	1 430	13 590
Plaquetas (/μL)	388 703 ±166 720	182 000	872 000
Proteína C Reactiva (mg/L)	75.2 ±72.6	3.4	318.0

O valor de PCR apresentou maior poder discriminativo, em comparação com a contagem de leucócitos (Figura 2). A área abaixo da curva ROC (*Area Under Curve- AUC*) obtida foi: 0.744 (IC 95%: 0.610-0.877) para a PCR; 0.680 (IC 95%: 0.516-0.845) para a contagem de leucócitos. O ponto de corte ótimo foi 41.0mg/L (sensibilidade: 83.3% e especificidade: 67.3%) para a PCR, e 18 520 (sensibilidade: 83.3% e especificidade: 51.0%) para a contagem de leucócitos. Para as crianças com complicações intracranianas, a AUC para a PCR foi 0.811 (IC95%: 0.643-0.979).

A hemocultura foi realizada em 23 (38.9%), não tendo sido isolado agente em qualquer dos casos. Em treze (22.0%) foi realizado o exame microbiológico do exsudado auricular, tendo-se isolado agente em onze casos: *Pseudomonas aeruginosa* (7), *Streptococcus pneumoniae* (1), *Streptococcus pyogenes* (1), *Staphylococcus aureus* (1), *Proteus vulgaris* (1).

A TC da mastóide realizada em 47 (79.7%) doentes confirmou o diagnóstico de mastoidite aguda com periosteíte.

Registaram-se complicações em treze crianças, maioritariamente nos anos de 2010 (5/11 casos) e 1998 (4/10 casos) (Figura 1). As complicações mais frequentes foram as extracranianas (7): abscesso retroauricular (5) e parésia facial periférica (2), seguido das complicações intra-cranianas (5): trombose dos seios venosos (2), meningite (2), meningite e síndrome de Gradenigo (1). Num caso ocorreu parésia facial periférica com meningite e cerebelite. A RMN foi realizada em cinco casos: trombose dos seios venosos (2), meningite (1), parésia facial periférica com meningite e cerebelite (1), e síndrome de Gradenigo (1). Não foi possível correlacionar factores de susceptibilidade individuais e/ou clínicos com uma maior morbidade (Quadro II).

O tratamento médico empírico com cefalosporinas de segunda ou terceira geração (cefuroxima e ceftriaxone) foi instituído em 39 crianças, a amoxicilina/ácido clavulânico foi instituída em seis, e a ceftazidima em quatro. A terapêutica dupla foi maioritariamente instituída nos casos complicados, consistindo mais frequentemente na associação ceftriaxone e vancomicina. Em dois foi iniciada a antibioterapia dupla com ceftazidima e flucloxacilina. Em três dos sete casos em que foi isolada uma *Pseudomonas aeruginosa* no exsudado do CAE foi alterada a antibioterapia para ceftazidima.

A duração do tratamento endovenoso variou entre dois e 33 dias (mediana de 7, média 9.1 ± 6.9 dias) e a duração total da antibioterapia teve uma média de 13.4 ± 8.3 dias e uma mediana de 10 (mínimo 7; máximo 62).

O tratamento cirúrgico foi empregue nos casos de mastoidite complicada: miringotomia bilateral com colocação de tubos de ventilação transtimpânicos (6), drenagem cirúrgica de abscesso subperiosteal (4) e mastoidectomia (3).

A duração média do internamento foi de nove dias, tendo sido significativamente mais prolongado nos casos associados a complicações: 18.58 ± 9.3 vs 6.56 ± 2.9 ($F=56.5$, $D.F.=1$, $p=0.00$).

Quadro II. Factores de risco para complicações na mastoidite

	Complicações		
	Não (n=46)	Sim (n=13)	
Idade < 24 meses (n=16)	14	2	$\chi^2=1.16$ p=0.240
Antecedentes do foro ORL (n=25)	19	6	$\chi^2=0.098$ p=0.498
Vacina antipneumocócica (n=10)	7	3	$\chi^2=0.565$ p=0.441
OMA medicada no mês prévio (n=12)	9	3	$\chi^2=0.346$ p=0.841
Antibioterapia à data de internamento (n=36)	27	9	$\chi^2=0.473$ p=0.362
Intervalo entre início de sintomas e data de diagnóstico (média de dias)	4.17 ± 4.03	6.62 ± 5.4	F=3.15 p=0.081
Leucócitos (média, /ul)	16 449 ± 6 151	21 713 ± 9 205	F=5.83 p=0.019
PCR (média, mg/L)	65.7 ± 64.8	116.8 ± 81.0	F=5.47 p=0.023

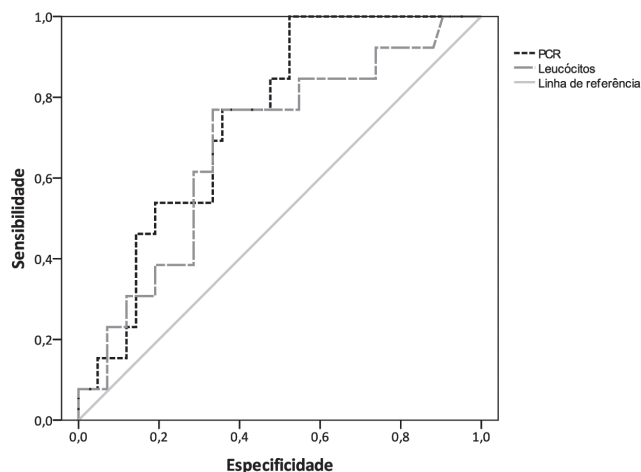


Figura 2. Curva ROC (receiver operator characteristic). A área abaixo da curva ROC (AUC) obtida foi: 0.744 (IC95%: 0.610-0.877) para a PCR; 0.680 (IC95%: 0.516-0.845) para a contagem de leucócitos

Discussão

A maioria dos estudos publicados nos últimos dez anos documenta uma incidência crescente de casos de mastoidite aguda^{4,7-9}. Apresentamos uma série de 59 doentes, internados ao longo de um período de 12 anos. A distribuição temporal é bastante irregular, embora seja evidente a ocorrência de uma maior percentagem de mastoidites associadas a complicações em 2010, podendo reflectir o que tem sido descrito na literatura. Os dois picos de incidência reflectem o que ocorreu em 1998 - na era pré vacinal, podendo o segundo pico estar agora na dependência do aumento das resistências antibióticas, bem como do aparecimento de pneumococos com serótipos multirresistentes.

Em termos epidemiológicos, a mastoidite aguda ocorre com maior frequência no sexo masculino, facto constatado neste estudo. O predomínio de casos em crianças em idade pré-escolar (57,6%) é concordante com outras séries. Acrescenta-

mos ainda o facto de se tratar de uma patologia transversal a todos os grupos etários, tendo-se verificado um intervalo de um a catorze anos de idade.

O predomínio de internamentos nos meses de Verão realça o facto de esta patologia não estar, por si só, na dependência do aumento do número de casos de OMA no contexto de infecções respiratórias (ocorridas no Inverno), o que também tem sido relatado noutras séries^{1,11}.

Clinicamente, todos os casos apresentaram sinais inflamatórios peri-auriculares (rubor, edema, calor) e protrusão do pavilhão auricular. A otalgia foi o sintoma predominante (61%), seguido de febre (42.4%); 61% estavam medicados à data do internamento, o que é concordante com outros estudos¹. Apesar do diagnóstico de mastoidite ser essencialmente clínico, os dados analíticos podem ser importantes auxiliares. A presença de leucocitose com neutrofilia associada a elevação da PCR pode ser indicativo de mastoidite aguda em detrimento de OMA não complicada. Contudo, um leucograma normal não exclui o diagnóstico. Aliás, na nossa amostra, 26,4% dos doentes apresentavam leucogramas normais. Por outro lado, a presença de marcadores inflamatórios aumentados, pode indicar a presença de complicações. No nosso estudo, e como tem sido descrito^{4,12} o valor de PCR à data de internamento correlacionou-se significativamente (p=0.023) com a presença de complicações, associando-se deste modo à necessidade de cirurgia e maior tempo de internamento. O valor de PCR apresentou maior poder discriminativo em comparação com a contagem de leucócitos, em especial na população com complicações intracranianas. Contudo, e devido à reduzida dimensão da amostra, serão necessários mais estudos para confirmar estes achados.

A correcta identificação do agente etiológico é essencial na instituição de antibioterapia dirigida e no conhecimento epidemiológico das resistências aos antimicrobianos. O exame microbiológico do exsudado purulento otológico, obtido através da técnica de miringotomia, poderia ser determinante, mas não foi realizado. Em 13 casos realizou-se o microbiológico do exsudado do canal auditivo externo, tendo-se iso-

lado maioritariamente a *Pseudomonas aeruginosa* (7). Apesar deste microorganismo ser implicado em casos de mastoidite aguda, a contaminação local é frequente, pelo que os resultados microbiológicos obtidos por este método deverão ser interpretados com prudência.

Relativamente à imagiologia, existe controvérsia em relação à indicação para a realização de TC. Alguns autores propõem a sua realização em todos os casos de mastoidite aguda¹². Outros autores^{2,13-15} defendem que a TC seja reservada para os casos em que exista dúvida no diagnóstico (especialmente crianças com <2anos), suspeita de complicação intracraniana ou má evolução clínica às 48 horas de terapêutica. Dado que o diagnóstico de mastoidite aguda foi eminentemente clínico, a TC da mastóide teve um papel preponderante na clarificação da sua natureza (mastoidite com periosteíte ou mastoidite com osteíte), extensão da doença e exclusão de complicações associadas.

Relativamente à abordagem terapêutica, existe alguma controvérsia na literatura quanto ao papel do tratamento cirúrgico na mastoidite aguda não complicada. Alguns autores defendem uma abordagem conservadora mediante o tratamento com antibióticos endovenosos - cefalosporina de segunda ou terceira geração (cefuroxima ou ceftriaxone)¹⁵⁻¹⁸. Por outro lado, a abordagem cirúrgica com miringotomia e colocação de TVT tem vindo a estabelecer-se como o tratamento de eleição da mastoidite não complicada, uma vez que permite a drenagem e a ventilação do ouvido médio e das células mastoideias, bem como o tratamento local com antibiótico tópico auricular.

No nosso estudo, a maioria dos casos de mastoidite não complicada evoluíram favoravelmente com tratamento médico e sem recorrências; três casos apresentaram complicações no decorrer do internamento: parésia facial periférica (1), abscesso retroauricular (2). Os antibióticos de primeira linha foram as cefalosporinas, contudo, percebeu-se uma grande variabilidade na duração da antibioterapia endovenosa o que, aliado à baixa percentagem de identificação de agente patogénico, revela a necessidade de rever estratégias.

Conclusão

A ocorrência de uma maior percentagem de mastoidites associadas a complicações em 2010, não confirma, por si só, a tendência ao aumento de complicações. Este pico de maior incidência, à semelhança do que ocorreu em 1998 na era pré vacinal, poderá estar na dependência do aumento das resistências antibióticas, bem como do aparecimento de pneumococos com serótipos multirresistentes. Serão necessários estudos prospectivos, escassos na literatura, e que avaliem se o aumento verificado corresponde a uma alteração na epidemiologia desta patologia.

Referências

1. Salgueiro A, Brito MJ, Luis C, Machado MC. Mastoidites na idade pediátrica. *Acta Pediatr Port* 2007; 38:257-61.
2. Leite F, Resende C, Faria C. Mastoidite aguda - estudo retrospectivo de 10 anos. *Rev Port Doen Infec* 2010;6:101-6.
3. Bluestone CD. Clinical course, complications and sequelae of acute otitis media. *Pediatr Infect Dis J* 2000;19:S37-46.
4. Navazo-eguía AI, Conejo-moreno D, De-la-mata-franco G, Clemente-garcía A. Mastoiditis aguda en la época de la vacuna antineumocócica. *Acta Otorrinolaringol Esp* 2011; 62:45-50. doi: 10.1016/j.otorri.2010.09.005.
5. Benito MB, Gorricho BP. Acute mastoiditis: increase in the incidence and complications. *Int J Pediatr Otorhinolaryngol* 2007;71:1007-11.
6. Zapalac JS, Billings KR, Schwade ND, Roland PS. Suppurative complications of acute otitis media in the era of antibiotic resistance. *Arch Otolaryngol Head Neck Surg.* 2002;128:660-3.
7. Tarantino V, D'Agostino R, Taborelli G, Melagrana A, Porcu A, Stura M. Acute mastoiditis: a 10 year retrospective study. *Int J Pediatr Otorhinolaryngol* 2002; 66:143-8.
8. Santander BC, Porras GA, Castillo MD, Fernández MA, Santaella IO. Frecuencia inusualmente elevada de complicaciones secundarias a otitis media aguda. *An Pediatr (Bar)* 2009;70:168-72.
9. Zernotti M E, Casarotto C, Tosello M L, Zernotti M. Incidencia de complicaciones de otitis media. *Acta Otorrinolaringol Esp* 2005; 56:59-62.
10. Ongkasuwan J, Valdez TA, Hulten KG, Mason EO JR, Kaplan SL. Pneumococcal mastoiditis in children and the emergence of multidrug-resistant serotype 19A isolates. *Pediatrics* 2008;122:34-9.
11. Spratley J, Silveira H, Alvarez I, Pais-Clemente M. Acute mastoiditis in children: review of the current status. *Int J Pediatr Otorhinolaryngol* 2000;56:33-40.
12. Paramás AR, Losa MM, García de Pedro F, Encinas A, Triguero MG. Mastoiditis aguda infantil. Estudio retrospectivo y revisión de la literatura. *Acta Otorrinolaringol Esp* 2006; 57:165-170.
13. Santander BC, González AP, Santaella IO. Mastoiditis aguda: experiencia en los últimos 10 años en hospital terciário del sur de España. *An Pediatr (Barc)* 2010;72:257-62.
14. Tamir S, Schwartz Y, Peleg U, Perez R, Sichel JY. Acute mastoiditis in children: is computed tomography always necessary? *Ann Otol Rhinol Laryngol* 2009;118:565-9.
15. Geva A, Oestreicher-kedem Y, Fishman G, Landsberg R, Derowe A. Conservative management of acute mastoiditis in children. *Int J Pediatr Otorhinolaryngol* 2008;72:629-34.
16. Quesnel S, Nguyen M, Pierrot S, Contencin P, Manach Y, Couloigner V. Acute mastoiditis in children: a retrospective study of 188 patients. *Int J Pediatr Otorhinolaryngol* 2010;74:1388-92.
17. Martins C, Lopes A, Marques E. Mastoidite aguda. Experiência de 7 anos. *Acta Pediatr Port* 2008;39:8-11.
18. Resende C, Coutinho MB, Rocha H, Senra V. Mastoidite aguda na criança. *Nascer e crescer* 1998;7:261-3.